Mestrado Profissional associado à residência médica

MEPAREM

O uso de *stent* melhora a chance de sucesso da dacriocistorrinostomia endonasal?

Maria Júlia de Barros Orsolini

Prof. Titular Silvana Artioli Schellini

Dra. Roberta Lilian Fernandes de Sousa Meneghim

Programa de Pós-Graduação em Medicina

Mestrado Profissional Associado à Residência Médica

FMB - UNESP

Mestrado Profissional associado à residência médica

MEPAREM

O uso de *stent* melhora a chance de sucesso da dacriocistorrinostomia endonasal?

Maria Júlia de Barros Orsolini

Prof. Titular Silvana Artioli Schellini

Dra. Roberta Lilian Fernandes de Sousa Meneghim

FACULDADE DE MEDICINA FMB 1963 BOTUCATU unesp

Programa de Pós-Graduação em Medicina
Mestrado Profissional Associado à Residência Médica
FMB - UNESP

unesp

Universidade Estadual Paulista "Júlio de Mesquita Filho"
Faculdade de Medicina de Botucatu
Programa de Pós-Graduação em Medicina
Mestrado Profissional associado à Residência Médica-MEPAREM

Título:

O uso de *stent* melhora a chance de sucesso da dacriocistorrinostomia endonasal?

Autores:

Maria Júlia de Barros Orsolini

Prof. Titular Silvana Artioli Schellini

Dra. Roberta Lilian Fernandes de Sousa Meneghim

Realização e interpretação das metanálises:

Prof. Titular Antonio José Maria Cataneo

Editoração e Diagramação:

Ana Silvia S B S Ferreira -Coordenadora do NEAD.TIS - FMB - UNESP

Coordenação do MEPAREM:

Coordenadora: Profa. Adjunta Daniele Cristina Cataneo

Vice-Coordenadora: Profa. Dra. Silméia Garcia Zanati Bazan

Apoio:

NEAD.TIS - Núcleo de Educação a Distância e Tecnologias da Informação em Saúde

FICHA CATALOGRÁFICA ELABORADA PELA SEÇÃO TÉC. AQUIS. TRATAMENTO DA INFORM.
DIVISÃO DE BIBLIOTECA E DOCUMENTAÇÃO - CAMPUS DE BOTUCATU - UNESP
BIBLIOTECÁRIA RESPONSÁVEL: ***ROSANGELA APARECIDA LOBO*** - **CRB 8/7500**

Orsolini, Maria Júlia de Barros.
O uso de *stent* melhora a chance de sucesso da dacriocistorrinostomia endonasal? [recurso eletrônico] / Maria Júlia de Barros Orsolini, Silvana Artioli Schellini, Roberta Lilian Fernandes de Sousa Meneghim ; Editoração e diagramação: Ana Silvia Sartori Barraviera Seabra Ferreira. - Botucatu : Universidade Estadual Paulista "Júlio de Mesquita Filho", Faculdade de Medicina, NEAD.TIS, 2018
1 E-book

Mestrado profissional associado à residência médica MEPAREM
Disponível em:
ISBN: 978-85-65318-69-3

1. Olhos - Cirurgia. 2. Dacriocistorrinostomia. 3. *Stents* (Cirurgia). 4. Aparelho lacrimal. I. Título. II. Schellini, Silvana Artioli Schellini. III. Meneghim, Roberta Lilian Fernandes de Sousa. IV. Ferreira, Ana Silvia Sartori Barraviera Seabra. V. Universidade Estadual Paulista "Júlio de Mesquita Filho", Faculdade de Medicina de Botucatu. VI. Núcleo de Educação a Distância e Tecnologias da Informação em Saúde.

CDD 617.7

Prefixo Editorial: 65318
Número ISBN: 978-85-65318-69-3
Título: O uso de *stent* melhora a chance de sucessonda dacriocistorrinostomia endonasal?

Chegando ao problema: a obstrução lacrimal

Obstruções lacrimais levam a queixa de lacrimejamento passivo ou epífora e podem decorrer de alterações na via lacrimal excretora (VLE) alta (pontos lacrimais e canalículos) ou baixa (obstrução localizada abaixo do saco lacrimal) (Fig 1).

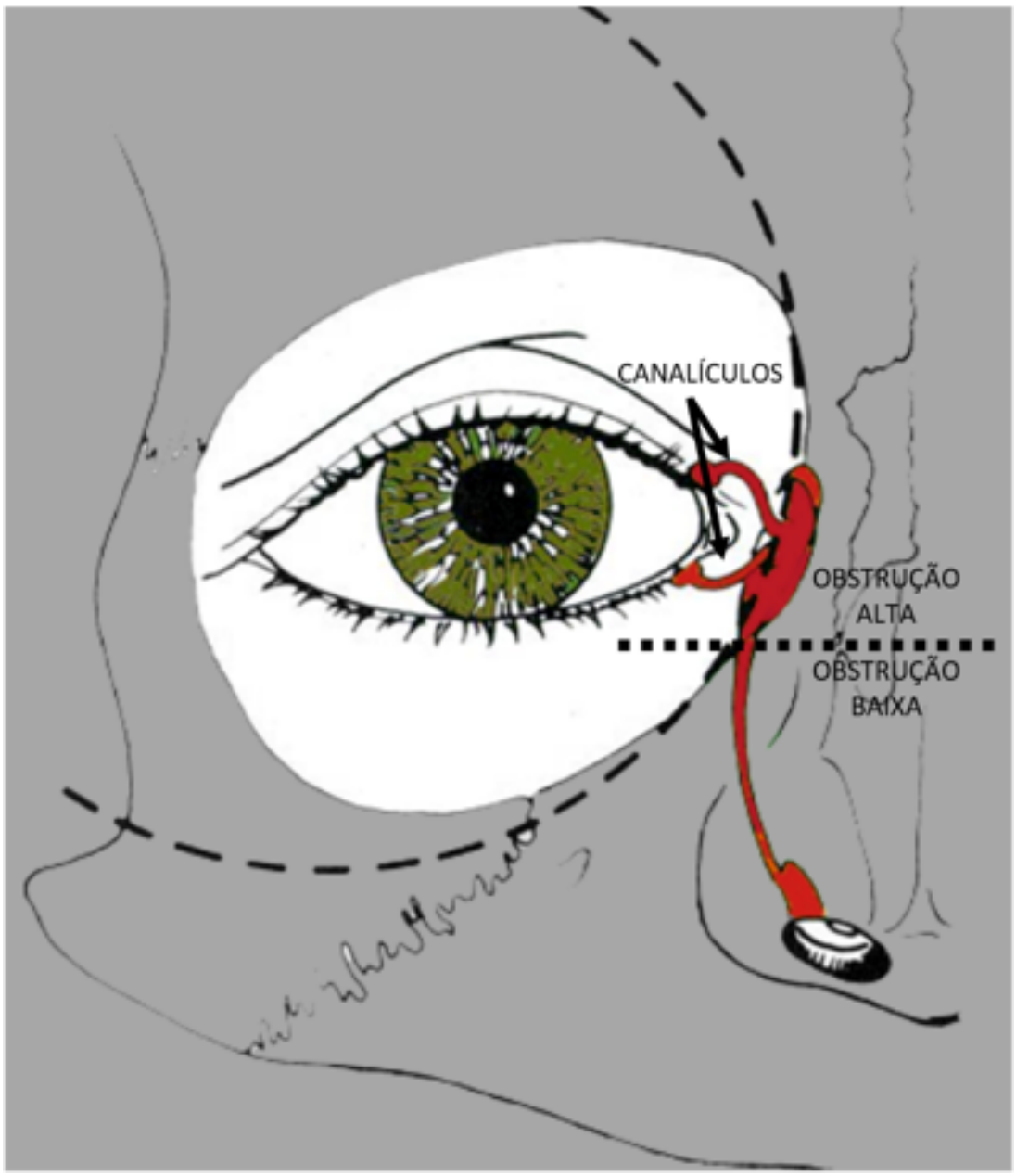

Figura 1. Anatomia da via lacrimal excretora

As obstruções baixas da VLE são muito mais frequentes que as altas. Portadores de obstruções baixas das VLE apresentam além do lacrimejamento, queixa de secreção acumulada no saco lacrimal, podendo apresentar fistulas lacrimais para a pele (Fig. 2) e desenvolver episódios de dacriocistite aguda.

Figura 2. Paciente portadora de obstrução da via lacrimal excretora baixa bilateral, apresentando dilatação do saco lacrimal direito e fistulas lacrimais para a pele a direita e a esquerda na região do saco lacrimal. Fonte: Arquivo pessoal do autor.

As obstruções baixas podem ser de origem congênita, idiopática, iatrogênica, traumática, infecciosa, tumoral, secundárias a enfermidades nasais ou corpos estranhos. As obstruções idiopáticas perfazem cerca de 75,1% dos casos. Apesar da obstrução ser considerada idiopática, em geral, decorre de inflamação inespecífica, edematosa, alérgica ou condição atrófica da mucosa nasal, na região da abertura do ducto lacrimonasal no meato médio.

A dacriocistorrinostomia (DCR) é o tratamento de escolha para as obstruções baixas, podendo a cirurgia ser realizada pela via externa ou endonasal. A DCR externa foi descrita por Toti no ano de 1904, modificada por Dupuy-Dutemps na França e padronizada por Valle. A DCR endonasal foi descrita por Caldwell em 1893; a técnica caiu em desuso por dificuldades relacionadas ao instrumental e de visibilização inadequada das estruturas, ganhando força no final dos anos 80 e início dos anos 90, depois do desenvolvimento dos endoscópios.

Nos dias atuais, os pacientes estão procurando muito mais a DCR endoscópica devido ao fato desta técnica não deixar cicatrizes na região do saco lacrimal, cicatriz que muitas vezes permanece aparente, com efeito inestético.

Além disso, a técnica cirúrgica é mais simples que a DCR externa, já que não envolve a realização de flaps e suturas. Ao final do procedimento, há quem coloque *stents* para intubação da via lacrimal e outros cirurgiões que não colocam.

O procedimento operatório da DCR endonasal pode ser vista no site:
https://drive.google.com/file/d/16AXi8Xvt_4BE09RycaAAehFA5e76f2ZQ/view?usp=drive_web

O uso de *stent* para intubação da VLE

Os *stents* são tubos de silicone posicionados na via lacrimal ao final da cirurgia para manter a patência da abertura criada. Os tecidos regenerativos crescem ao redor do tubo de silicone mantendo um "túnel" cuja luz e representada pelo próprio *stent* que deverá ser removido determinado tempo após a cirurgia. Começaram a ser usados na década de 60 quando algumas técnicas foram descritas, como a de Gibbs em 1967, a de Keith em 1968, e a de Katowitz em 1974. Os cirurgiões que utilizam os *stents* presumem que a permanência de um molde inerte no interior da VLE pode aumentar a chance de sucesso do procedimento, mantendo pérvia a passagem criada pela cirurgia.

No entanto, há várias dúvidas com relação ao uso dos *stents* que vão desde qual seria o tempo de permanência ideal dos *stents* até se o seu uso está relacionado com melhora do sucesso da cirurgia.

Custos

Em nosso serviço o custo do *stent* utilizado em uma DCR é de aproximadamente 600 a 700 reais. Além do custo direto do *stent*, com o uso dos mesmos há custos indiretos, tais como o aumento do tempo operatório, havendo maior permanência do paciente em sala cirúrgica, o que também acresce valor ao procedimento. O maior tempo cirúrgico, por sua vez, expõe o indivíduo a maiores chances de contaminação operatória e maior exposição aos efeitos adversos provenientes dos anestésicos e outras drogas utilizadas nos procedimentos.

Tendo em vista que o uso dos *stents*, acrescem custos a DCR, há que se ter certeza de que o uso dos mesmos aumenta a chance de sucesso do procedimento.

O problema

O uso do *stent* no tratamento cirúrgico da obstrução lacrimal pode ampliar a taxa de sucesso da DCR endonasal?

Resposta

Para responder à pergunta foi realizada uma revisão sistemática com metanálise de ensaios clínicos randomizados, a qual incluiu 10 estudos que compararam a DCR endoscópica com e sem o uso de stent. Os desfechos avaliados foram o sucesso na desobstrução do canal lacrimal e os efeitos adversos do procedimento. A metanálise realizada em 10 estudos mostrou que com o uso do *stent* a chance de desobstrução do canal lacrimal foi estatisticamente igual à não utilização (OR 1,62, IC95% 1,00 a 2,64; I^2= 0%) (Fig. 3).

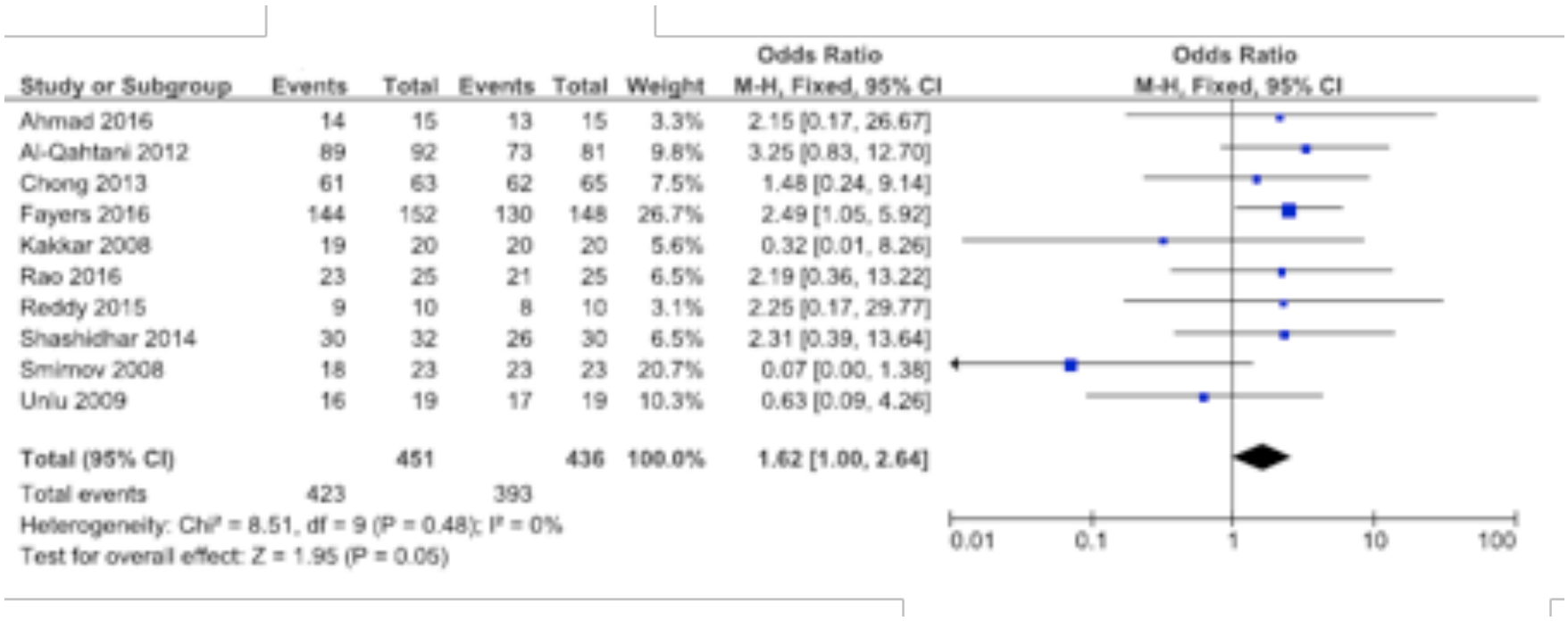

Figura 3. Gráfico de floresta da razão de chance (odds ratio) de sucesso na DCR-EN com *stent* comparada com a DCR-EN sem *stent*: metanálise em dez estudos (OR 1,62, IC95% 1,00 a 2,64; I^2= 0%).

Efeitos adversos

Não foi possível a realização de metanálise para este desfecho devido a inexistência de estudos para avaliação deste desfecho. Desta forma, optou-se por uma análise descritiva dos efeitos adversos relatados nos estudos, que estão apresentados na tabela 1 que inclui as complicações gerais das DCR endoscópicas e aquelas relacionadas aos *stents*. As complicações relacionadas ao uso de *stent* incluem o prolapso do tubo, a laceração do canalículo, a irritação crônica, o encarceramento do *stent*, a extrusão do *stent* e a falsa passagem do stent durante a sondagem intra operatória. As outras complicações referidas em geral foram equimose em torno da área do canto medial, prolapso da gordura orbitária quando a parede lateral do saco lacrimal foi violada, aderências ou sinéquias entre a mucosa nasal e estruturas adjacentes, granulação e epistaxe quando da remoção do *stent* da cavidade nasal.

Tabela 1: Taxa de complicações no grupo com *stents* e complicações gerais relatadas em DCR endonasal.

Estudo	Nº total	Complicações em DCR endonasal com *stents*	Complicações gerais em DCR endonasal
Kakkar *et al.*, 2008	40	3/20 (15%)	0/20 (0%)*
Smirnov *et al*, 2008	46	0/23(0%)	0/23 (0%)*
Unlu *et al.*,2009	38	1/19 (5.2%)	2/38 (5.3%)
Al-Qahtani *et al.*, 2012	173	NA	NA
Chong *et al.*, 2013	128	6/63 (9.5%)	18/128 (14%)
Shashidhar *et al.*, 2014	62	14/32 (43.7%)	5/30 (16.7%)*
Reddy *et al.*, 2015	20	1/10 (10%)	2/10(20%)*
Rao *et al.*, 2016	50	4/25 (16%)	7/25 (28%)*
Ahmad *et al.*, 2016	30	3/15 (20%)	2/15 (13.3%)*
Fayers *et al.*, 2016	300	19/152 (12.7%)	0 /148 (0%)*

Conclusão:

O uso de *stents* na DCR endoscópica provavelmente faz pouca ou nenhuma diferença na patência do ducto lacrimal, quando comparado à não utilização de *stents.* Novos estudos poderão melhor definir se há tendência de melhor taxa de sucesso com o uso de *stents.*

Implicações para a prática clínica

Tendo em vista que o uso de *stents* não aumenta a taxa de sucesso, assim como os *stents* estão associados a vários tipos de complicações e ainda encarece o procedimento, não se justifica o seu uso na DCR endoscópica.

REFERÊNCIAS BIBLIOGRÁFICAS

1. Orsolini MJB, Eficácia do uso de *stents* na Dacriocistorrinostomia endoscópica: Revisão sistemática e metanálise. 2018. 50f. Dissertação (mestrado) – Universidade Estadual Paulista Júlio de Mesquita Filho, Faculdade de Medicina de Botucatu, 2018. Disponível em: https://repositorio.unesp.br/handle/11449/155848

2. Schellini SA, Sakamoto RH, Samahá JT, Arangon F, Padovani CR. Dacriocistorrinostomia externa em hospital universitário: avaliação dos resultados. Arq Bras Oftalmol [Internet]. 2004;67(2):301–4. Available from: http://www.scielo.br/pdf/%0D/abo/v67n2/19758.pdf

3. Toti A. Nuovo metodo conservatore di cura radicale delle supurazione croniche del sacco lacrimale (Dacriocistorrinostomia). Clín Méd. 1904;10(385).

4. Caldwell G. Two new operations for obstruction of the nasal duct, with preservation of the canaliculi, and with an incidental description of a new lachrymal probe. Am J Ophtalmol. 1893;10:189–93.

5. Yakopson VS, Flanagan JC, Ahn D, Luo BP. Dacryocystorhinostomy: History, evolution and future directions. Saudi J Ophthalmol [Internet]. 2011;25(1):37–49. Available from: http://dx.doi.org/10.1016/j.sjopt.2010.10.012

6. Gibbs DC. New probe for the intubation of lacrimal canaliculi with silicone rubber tubing. Br J Ophthalmol. 1967;51(3):198.

7. Keith CG. Intubation of the Lacrimal Passages. Am J Ophthalmol [Internet]. 1968;65(1):70–4. Available from: http://linkinghub.elsevier.com/retrieve/pii/0002939468910313

8. Katowitz JA. Silicone Tubing in Canalicular Obstructions: A Preliminary Report. Arch Ophthalmol. 1974;91(6):459–62.

Agência Brasileira do ISBN
ISBN 978-85-65318-69-3
9 788565 318693

NEAD.TIS

Programa de Pós-Graduação em Medicina
Mestrado Profissional Associado à Residência Médica
FMB - UNESP

FACULDADE DE MEDICINA
FMB
1963
BOTUCATU
unesp

unesp