Mestrado Profissional associado à residência médica

MEPAREM

A mitomicina C é efetiva como adjuvante no tratamento cirúrgico da obstrução lacrimal?

Tâmata Tarcila Soares de Sousa

Prof. Titular Silvana Artioli Schellini

Dra. Roberta Lilian Fernandes de Sousa Meneghim

Prof. Titular Antonio José Maria Cataneo

Programa de Pós-Graduação em Medicina

Mestrado Profissional Associado à Residência Médica

FMB - UNESP

Mestrado Profissional associado à residência médica

MEPAREM

A mitomicina C é efetiva como adjuvante no tratamento cirúrgico da obstrução lacrimal?

Tâmata Tarcila Soares de Sousa

Prof. Titular Silvana Artioli Schellini

Dra. Roberta Lilian Fernandes de Sousa Meneghim

Prof. Titular Antonio José Maria Cataneo

FACULDADE DE MEDICINA FMB 1963 BOTUCATU unesp

Programa de Pós-Graduação em Medicina

Mestrado Profissional Associado à Residência Médica

FMB - UNESP

unesp

Universidade Estadual Paulista “Júlio de Mesquita Filho”
Faculdade de Medicina de Botucatu
Programa de Pós-Graduação em Medicina
Mestrado Profissional associado à Residência Médica-MEPAREM

Título:

A mitomicina C é efetiva como adjuvante no tratamento cirúrgico da obstrução lacrimal?

Autores:

Tâmata Tarcila Soares de Sousa

Prof. Titular Silvana Artioli Schellini

Dra. Roberta Lilian Fernandes de Sousa Meneghim

Prof. Titular Antonio Jose Maria Cataneo

Editoração e Diagramação:

Ana Silvia S B S Ferreira -Coordenadora do NEAD.TIS - FMB - UNESP

Coordenação do MEPAREM:

Coordenadora: Profa. Adjunta Daniele Cristina Cataneo

Vice-Coordenadora: Profa. Dra. Silméia Garcia Zanati Bazan

Apoio:

NEAD.TIS - Núcleo de Educação a Distância e Tecnologias da Informação em Saúde

FICHA CATALOGRÁFICA ELABORADA PELA SEÇÃO TÉC. AQUIS. TRATAMENTO DA INFORM.
DIVISÃO DE BIBLIOTECA E DOCUMENTAÇÃO - CAMPUS DE BOTUCATU - UNESP
BIBLIOTECÁRIA RESPONSÁVEL: *ROSANGELA APARECIDA LOBO* - CRB 8/7500

A mitomicina C é efetiva como adjuvante no tratamento cirúrgico da obstrução lacrimal? [recurso eletônico] / Tâmata Tarcila Soares de Sousa, Silvana Artioli Schellini, Roberta Lilian Fernandes de Sousa Meneghim, Antônio José Maria Cataneo ; Editoração e diagramação: Ana Silvia Sartori Barraviera Seabra Ferreira. - Botucatu : Universidade Estadual Paulista "Júlio de Mesquita Filho", Faculdade de Medicina, NEAD.TIS, 2018
1 E-book

Mestrado profissional associado à residência médica MEPAREM
Disponível em:
ISBN:

1. Olhos – Doenças - Tratamento. 2. Obstrução dos ductos lacrimais. 3. Mitomicina C. I. Sousa, Tâmata Tarcila Soares de. II. Schellini, Silvana Artioli. III. Meneghim, Roberta Lilian Fernandes de Sousa. IV. Cataneo, Antônio José Maria. V. Ferreira, Ana Silvia Sartori Barraviera Seabra. VI. Universidade Estadual Paulista "Júlio de Mesquita Filho", Faculdade de Medicina de Botucatu. VII. Núcleo de Educação a Distância e Tecnologias da Informação em Saúde.

CDD 617.7

Prefixo Editorial: 65318
Número ISBN: 978-85-65318-71-6
Título: A mitomicina C é efetiva como adjuvante no tratamento cirúrgico da obstrução lacrimal?

Chegando ao problema: A obstrução lacrimal

As obstruções da drenagem lacrimal podem ocorrer nas vias lacrimais altas (pontos e canalículos) ou baixas (após o saco lacrimal). As obstruções baixas são muito mais frequentes que as altas, e podem ser congênitas, iatrogênicas, traumáticas, infecciosas, causadas por enfermidades nasais, corpos estranhos, tumores e idiopáticas. A maioria das obstruções baixas são idiopáticas.

As obstruções podem causar epífora, conjuntivite, infecções recorrentes, dacriocistite aguda ou crônica (Fig.1) que justificam a realização de dacriocistorrinostomia (DCR). A DCR é a cirurgia de escolha para a maioria dos casos de obstrução baixa da via lacrimal excretora (VLE).

Figura 1: Dacriocistite aguda em criança portadora de obstrução da via lacrimal excretora baixa, apresentando sinais inflamatórios e pericistite. Fonte: Arquivo pessoal do autor.

O tratamento cirúrgico: dacriocistorrinostomia

A DCR é a cirurgia de escolha para a maioria dos casos de obstrução baixa da via lacrimal excretora (VLE). A DCR pode ser feita usando incisões a partir da pele, conhecida como DCR externa, descrita pela primeira vez no ano de 1904 por Toti, ou com abertura a partir da mucosa nasal, conhecida por DCR endonasal, descrita no ano de 1893, por Caldwell. Tanto a DCR externa, como a endonasal podem ser realizadas sob anestesia local, com bloqueio dos nervos supra-troclear e infra-orbitário, ou sob anestesia geral.

A DCR externa deve ser realizada com osteotomia ampla e a anastomose entre o saco lacrimal e a cavidade nasal é feita por meio de sutura de retalhos unindo ambas as mucosas. Sacos lacrimais muito dilatados devem ser parcialmente removidos, a fim de impedir a continuidade da estase lacrimal.

A DCR endonasal implica na necessidade de se usar microscópio cirúrgico ou endoscópio, com incisão da mucosa nasal com bisturi frio ou à laser. A rinostomia geralmente é menor e não há retalhos de mucosa.

Tanto na DCR externa, como na endonasal, o procedimento pode ser realizado incluindo a intubação da VLE com tubo de silicone ao final da cirurgia, havendo relatos de que o uso do silicone aumenta a chance de sucesso e outros que dizem que a chance de sucesso independe do uso dos mesmos.

No HC-FMB a intubação não é feita de rotina, procedendo-se à intubação principalmente quando há lesão da anastomose entre as mucosas do saco lacrimal e a nasal. O tempo de permanência do tubo de silicone na via lacrimal quando se realiza a intubação com silicone não é consenso. No nosso serviço a conduta é a remoção do tubo de silicone dois meses após a DCR.

Existem vantagens e desvantagens quando se realiza a DRC externa ou a endonasal. As vantagens da cirurgia endonasal seriam a ausência de cicatriz aparente, visibilização direta da anatomia, possibilidade de visibilização direta do óstio cirúrgico nos casos de falha primária e possibilidade de realizar concomitante cirurgia sinusal quando necessário. As desvantagens seriam a necessidade de

equipamentos para cirurgia endoscópica com acréscimo de custos, aumento do tempo operacional, e necessidade de conhecimento da anatomia nasal.

O sucesso da cirurgia pode ser avaliado tanto subjetivamente, observando-se a resolução de epífora, como objetivamente, evidenciando-se a restauração do fluxo lacrimal pela irrigação da VLE que confirma a patência do sistema ou pela observação direta do óstio cirúrgico pela endoscopia.

Alguns estudos demonstram que tanto a DCR externa, como a endonasal possuem chances semelhantes de sucesso, acima de 90%.

A chance de sucesso pode ser ampliada com o uso de tratamentos adjuvantes, sendo a aplicação da Mitomicina C um deles.

Mitomicina C

A Mitomicina C (MMC), é um antibiótico derivado do *Streptomyces Caespitosus,* sendo considerada um quimioterápico usado para tratamento de diversos tumores e um antibiótico alquilante que reduz a síntese de colágeno por inibição do DNA e RNA, suprimindo a proliferação celular, o que vai reduzir a formação de cicatrizes e pode impedir ou reduzir a ocorrência de fibrose no sítio operatório.

Boush *et. al.* em 1994 descreveram o uso da MMC para melhorar o sucesso das DCR endonasais. Desde então, há intensa discussão sobre o assunto e muita controvérsia. Há autores que acreditam que a MMC possa ampliar a chance de sucesso no procedimento e outros que consideram o uso inócuo. Uma revisão sistemática publicada em 2013 só incluiu cirurgias endonasais, excluindo a DCR externa que ainda é a mais empregada para solucionar as obstruções baixas da VLE.

Custos

Em nosso serviço o custo da ampola de MMC é de aproximadamente R$ 110 (cento e dez reais), mas como a concentração usada é baixa, uma ampola pode ser utilizada para várias cirurgias.

O PROBLEMA

O uso da MMC como adjuvante no tratamento cirúrgico da obstrução lacrimal pode ampliar a taxa de sucesso da DCR externa e da endonasal?

A RESPOSTA

Para responder a pergunta foi realizada uma revisão sistemática com metanálise de ensaios clínicos randomizados, a qual incluiu 25 estudos que compararam a DCR com e sem a aplicação tópica de MMC. Os desfechos avaliados foram o sucesso na desobstrução do canal lacrimal e os efeitos adversos do procedimento. A metanálise realizada em 25 estudos mostrou que com o uso da MMC a chance de desobstrução do canal lacrimal foi maior que quando ela não foi utilizada (OR 2,03, IC 95% 1,44 a 2,88; I^2= 16%). Para o subgrupo que realizou a DCR externa a heterogeneidade e o intervalo de confiança foram maiores (12 estudos, OR 2,69, IC 95% 1,36 a 5,32; I^2= 38%) que no subgrupo que realizou DCR endoscópica (13 estudos, OR 1,70, IC 95% 1,21 a 2,39; I^2= 0%) (fig. 2).

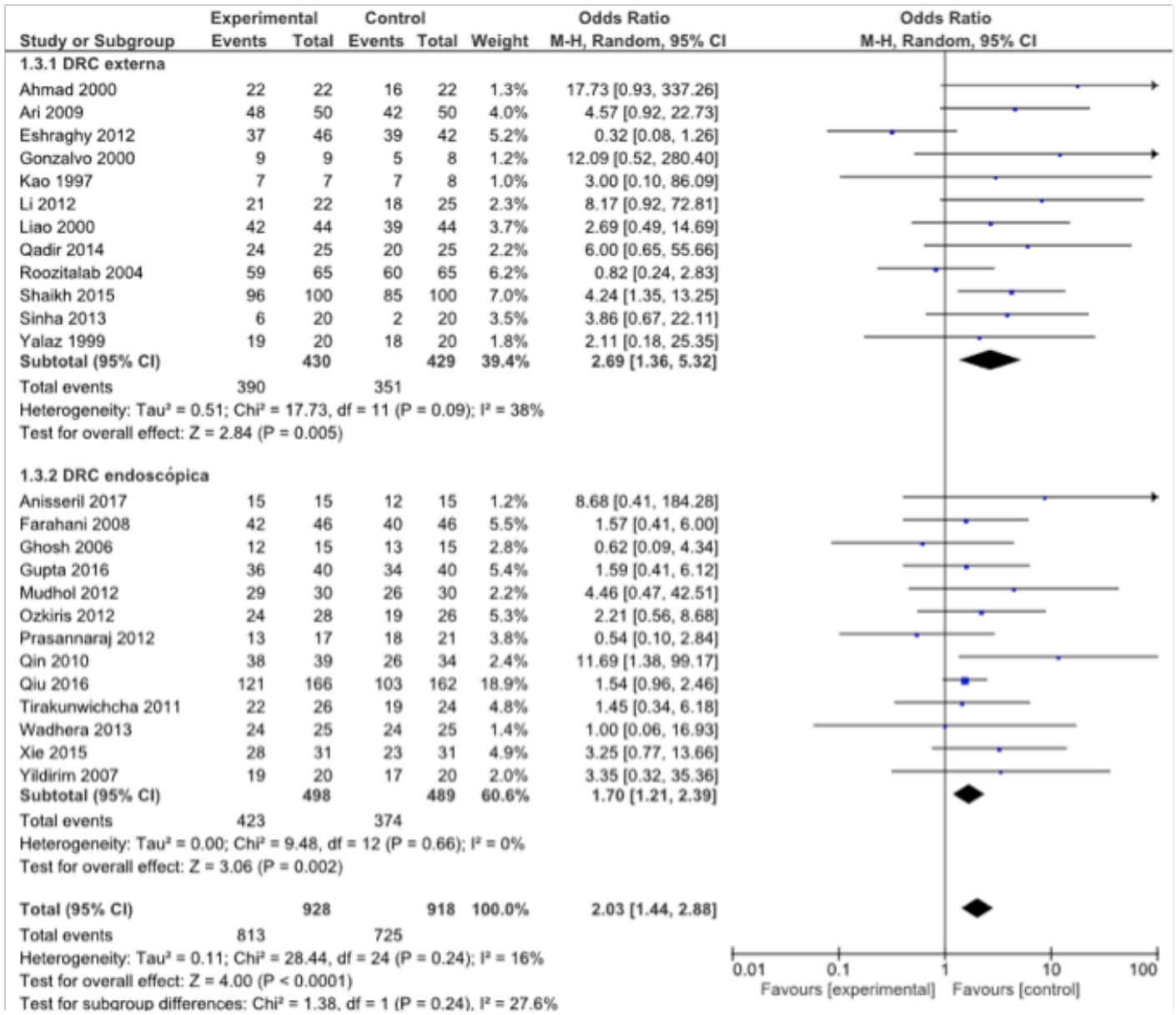

Study or Subgroup	Experimental Events	Experimental Total	Control Events	Control Total	Weight	Odds Ratio M-H, Random, 95% CI
1.3.1 DRC externa						
Ahmad 2000	22	22	16	22	1.3%	17.73 [0.93, 337.26]
Ari 2009	48	50	42	50	4.0%	4.57 [0.92, 22.73]
Eshraghy 2012	37	46	39	42	5.2%	0.32 [0.08, 1.26]
Gonzalvo 2000	9	9	5	8	1.2%	12.09 [0.52, 280.40]
Kao 1997	7	7	7	8	1.0%	3.00 [0.10, 86.09]
Li 2012	21	22	18	25	2.3%	8.17 [0.92, 72.81]
Liao 2000	42	44	39	44	3.7%	2.69 [0.49, 14.69]
Qadir 2014	24	25	20	25	2.2%	6.00 [0.65, 55.66]
Roozitalab 2004	59	65	60	65	6.2%	0.82 [0.24, 2.83]
Shaikh 2015	96	100	85	100	7.0%	4.24 [1.35, 13.25]
Sinha 2013	6	20	2	20	3.5%	3.86 [0.67, 22.11]
Yalaz 1999	19	20	18	20	1.8%	2.11 [0.18, 25.35]
Subtotal (95% CI)		**430**		**429**	**39.4%**	**2.69 [1.36, 5.32]**
Total events	390		351			
Heterogeneity: Tau² = 0.51; Chi² = 17.73, df = 11 (P = 0.09); I² = 38%						
Test for overall effect: Z = 2.84 (P = 0.005)						
1.3.2 DRC endoscópica						
Anisseril 2017	15	15	12	15	1.2%	8.68 [0.41, 184.28]
Farahani 2008	42	46	40	46	5.5%	1.57 [0.41, 6.00]
Ghosh 2006	12	15	13	15	2.8%	0.62 [0.09, 4.34]
Gupta 2016	36	40	34	40	5.4%	1.59 [0.41, 6.12]
Mudhol 2012	29	30	26	30	2.2%	4.46 [0.47, 42.51]
Ozkiris 2012	24	28	19	26	5.3%	2.21 [0.56, 8.68]
Prasannaraj 2012	13	17	18	21	3.8%	0.54 [0.10, 2.84]
Qin 2010	38	39	26	34	2.4%	11.69 [1.38, 99.17]
Qiu 2016	121	166	103	162	18.9%	1.54 [0.96, 2.46]
Tirakunwichcha 2011	22	26	19	24	4.8%	1.45 [0.34, 6.18]
Wadhera 2013	24	25	24	25	1.4%	1.00 [0.06, 16.93]
Xie 2015	28	31	23	31	4.9%	3.25 [0.77, 13.66]
Yildirim 2007	19	20	17	20	2.0%	3.35 [0.32, 35.36]
Subtotal (95% CI)		**498**		**489**	**60.6%**	**1.70 [1.21, 2.39]**
Total events	423		374			
Heterogeneity: Tau² = 0.00; Chi² = 9.48, df = 12 (P = 0.66); I² = 0%						
Test for overall effect: Z = 3.06 (P = 0.002)						
Total (95% CI)		**928**		**918**	**100.0%**	**2.03 [1.44, 2.88]**
Total events	813		725			
Heterogeneity: Tau² = 0.11; Chi² = 28.44, df = 24 (P = 0.24); I² = 16%						
Test for overall effect: Z = 4.00 (P < 0.0001)						
Test for subgroup differences: Chi² = 1.38, df = 1 (P = 0.24), I² = 27.6%						

Figura 2: Gráfico de floresta mostrando a razão de chance (*Odds Ratio*) de sucesso na DCR com o uso da MMC como adjuvante comparada com o não uso da MMC na DCR externa e endonasal – Metanálise aplicando efeito randômico em 25 estudos (OR 2,03, IC 95% 1,44 a 2,88; I^2= 16%). Subgrupo DCR externa (12 estudos, OR 2,69, IC 95% 1,36 a 5,32; I^2= 38%); subgrupo DCR endonasal (13 estudos, OR 1,70, IC 95% 1,21 a 2,39; I^2= 0%).

Pelos resultados obtidos na metanálise o NNT é igual a 11, isto é a cada 11 canais lacrimais tratados com MMC adjuvante evita-se que um continue obstruído quando comparado as cirurgias que não utilizaram MMC, em outras palavras, ao operarmos 1100 canais lacrimais com MMC teremos 100 resultados satisfatórios a mais do que se tivéssemos operado todos sem MMC.

Quanto aos efeitos adversos, as complicações observadas nos estudos incluídos foram sangramento anormal, necrose, crostas e granulações e foram semelhantes nos dois grupos (com e sem o uso da MMC), podendo-se afirmar que não foram observados efeitos adversos decorrentes do uso da MMC.

CONCLUSÃO:

O uso da MMC como adjuvante na DCR, tanto externa, quanto endonasal provavelmente aumenta a chance de sucesso do procedimento cirúrgico.

IMPLICAÇÕES PARA A PRÁTICA NO HC-FMB-UNESP

Como o uso da MMC parece aumentar a chance de sucesso na DCR, oferecendo um mínimo de complicações, com um custo baixo, e um NNT baixo, acreditamos que seja valido utilizá-la como adjuvante nestas cirurgias.

REFERÊNCIAS BIBLIOGRÁFICAS

Sousa TTS. Efetividade da mitomicina C como adjuvante no tratamento cirúrgico da obstrução lacrimal- Revisão sistemática e metanálise. 2018. 48f. Dissertação (mestrado) – Universidade Estadual Paulista Júlio de Mesquita Filho, Faculdade de Medicina de Botucatu, 2018. Disponível em: https://repositorio.unesp.br/handle/11449/155954

Schellini SA, Sakamoto RH, Samahá JT, Arangon F, Padovani CR. Dacriocistorrinostomia externa em hospital universitário: avaliação dos resultados. Arq Bras Oftalmol [Internet]. 2004;67(2):301–4. Available from: http://www.scielo.br/pdf/%0D/abo/v67n2/19758.pdf

Sinha M, Bajaj M, Pushker N, Ghose S CM. Efficacy of Probing with Mitomycin-C in Adults with Primary Acquired nasolacrimal duct obstruction. J Ocul Pharmacol Ther. 2013;29(3):353–5.

B E, Raygan F TS, AS T, A K, Rajabi MT. Effect of mitomycin c on success rate in dacryocystorhinostomy with silicone tube intubation and improper flaps. Eur J Ophthalmol. 2012;22(3):326–9.

Yakopson VS, Flanagan JC, Ahn D, Luo BP. Dacryocystorhinostomy: History, evolution and future directions. Saudi J Ophthalmol [Internet]. 2011;25(1):37–49. Available from: http://dx.doi.org/10.1016/j.sjopt.2010.10.012

Longari F, Dehgani Mobaraki P, Ricci A, Lapenna R, Cagini C RG. Endoscopic dacryocystorhinostomy with and without silicone intubation : 4 years retrospective study. Eur Arch Oto-Rhino-Laryngology. 2016;273(8):2079–84.

Syed MI, Head EJ, Madurska M, Hendry J, Erikitola OC CA. Endoscopic primary dacryocystorhinostomy: Are silicone tubes needed? Our experience in sixty three patients. Clin Otolaryngol. 2013;38(5):406–10.

Lee DW, Chai CH, Loon SC. Primary external dacryocystorhinostomy versus primary endonasal dacryocystorhinostomy: A review. Clin Exp Ophthalmol. 2010;38(4):418–26.

Syed MI , Hendry J CAW. Endonasal dacryocystorhinostomy with and without stenting. Ann R Coll Surg Engl. 2014;96(2):173–4.

Palmer SS. Mitomycin as adunct chemotherapy with trabeculectomy. Ophthalmology. 1991;98(3):317–21.

Andrade F De, Ribeiro Q. O comportamento clínico e histológico da pele do rato submetida ao uso tópico e injetável de Mitomicina C. 2003;69(2):151–8.

Boush GA, Lemke BN DR. Results of endonasal laser-assisted dacryocystorhinostomy. Ophthalmology. 1994;101(5):955–9.

Kao SCS, Liao CL, Tseng JHS, Chen MS, Hou PK. Dacryocystorhinostomy with intraoperative mitomycin C. Ophthalmology [Internet]. 1997;104(1):86–91. Available from: http://dx.doi.org/10.1016/S0161-6420(97)30357-1

Mudhol RR, Zingade ND, Mudhol RS, Harugop AS, Das AT. Prospective Randomized Comparison of Mitomycin C Application in Endoscopic and External Dacryocystorhinostomy. Indian J Otolaryngol Head Neck Surg. 2013;65(SUPPL2):255–9.

Qadir M, Ahangar A, Dar MA, Hamid S KM. Comparative study of dacryocystorhinostomy with and without intraoperative application of Mitomycin C. Saudi J Ophthalmol. 2014;28(1):44–8.

Zilelioğlu G1, Uğurbaş SH, Anadolu Y, Akiner M AT. Adjunctive use of mitomycin C on endoscopic lacrimal surgery. Br J Ophthalmol. 1998;82(1):63–6.

Cheng S, Feng Y, Xu L, Li Y HJ. Efficacy of Mitomycin C in Endoscopic Dacryocystorhinostomy: A Systematic Review and Meta-Analysis. PLoS One. 2013;8(5):e62737.

SS A, RA U. Results of intraoperative mitomycin C application in dacryocystorhinostomy. JK Sci. 2002;4(1):27–31.

Gonzalvo Ibáñez FJ, Fuertes Fernández I F, Tirado FJ et al. External dacryocystorhinostomy with mitomycin C. Clinical and anatomical evaluation with helical computed tomography. Arch Soc Esp Oftalmol. 2000;75:611–7.

Kao, Sc, Liao, Cl, Tseng, Jh, Chen, Ms and Hou P. Dacryocystorhinostomy with intraoperative mitomycin C. Ophthalmology. 1997;104(1):86–91.

Li H, Zhao Y ZJ. Application of mitomycin C in nasal endoscopic dacryocystorhinostomy. Int Eye Sci. 2012;3:568–9.

Liao SL, Kao SC, Tseng JH et al. Results of intraoperative mitomycin C application in dacryocystorhinostomy. Br J Ophthalmol. 2000;84:903–6.

Roozitalab MH, Amirahmadi M, Namazi MR. Results of the application of intraoperative mitomycin C in dacryocystorhinostomy. Eur J Ophthalmol. 2004;14(6):461–3.

Shaikh RM, Hadrawi MT DE. Comparison of success rate of external dacryocystorhinostomy with and without mitomycin-c in patients of chronic dacryo-cystitis. Pakistan J Med Heal Sci. 2015;9(3):934–6.

Yalaz M, H Z. Use of mitomycin C and 5-fluorouracil in external dacryocystorhinostomy Enis Firinciog. Orbit. 1997;18(4):239–45.

Anisseril A, Reghunathan D, Edacheriyan B, Mukundan A, Rajesh KP, Shaharbana B. Endoscopic Dacryocystorhinostomy with or without Intraoperative Application of Original Research Article. 2017;6(66):4773–8.

Farahani, F., and Ramezani A. Effect of intraoperative mitomycin C application on recurrence of endoscopic dacryocystorhinostomy. Saudi Med J. 2008;29(9):1354–6.

Ghosh S, Roychoudhury A, Roychaudhuri BK. Use of mitomycin C in Endo-DCR. Indian J Otolaryngol Head Neck Surg. 2006;58(4):368–9.

Gupta, R ;Purohit, JP; Bhan, C; Sinha I. Endoscopic dacryocystorhinostomy with and without intraoperative Mitomycin-C: a comparative study. J Evol Med Dent Sci. 2016;5(33):1819+.

Özkiriş M, Özkiriş A. Endoscopic dacryocystorhinostomy not using canalicular silicone intubation tube with and without mitomycin C: A comparative study. Eur J Ophthalmol. 2012;22(3):320–5.

Prasannaraj T, Kumar BYP, Narasimhan I, Shivaprakash K V. Significance of adjunctive mitomycin C in endoscopic dacryocystorhinostomy. Am J Otolaryngol - Head Neck Med Surg [Internet]. 2012;33(1):47–50. Available from: http://dx.doi.org/10.1016/j.amjoto.2011.01.001

Qin, ZY, Lu, ZM, and Liang Z. Application of mitomycin C in nasal endoscopic dacryocystorhinostomy. Int J Opbthalmol. 2010;10:1569–1571.

Qiu S. Clinical observation of mitomycin C used in nasal endoscopic dacryocystorhinostomy. Int Eye Sci. 2016;87:2015–7.

Tirakunwichcha S, Aeumjaturapat S, Sinprajakphon S. Efficacy of mitomycin C in endonasal endoscopic dacryocystorhinostomy. Laryngoscope. 2011;121(2):433–6.

Wadhera R, Gulati SP, Khurana AK, Sharma H, Kalra V, Ghai A. A comparative study of endoscopic endonasal dacryocystorhinostomy with and without intraoperative mitomycin-C application. Clin Rhinol. 2013;6(1):5–9.

Xie P, Ouyang J, He J. Clinical observation of endoscopic dacryocystorhinostomy on the treatment of recurrent chronic dacryocystitis. Int Eye Sci. 2015;67:7–8.

Yildirim C, Yaylali V, Esme A, Ozden S. Long-term results of adjunctive use of mitomycin C in external dacryocystorhinostomy. Int Ophthalmol. 2007;27(1):31–5.

Agência Brasileira do ISBN
ISBN 978-85-65318-71-6
9 788565 318716

NEAD.TIS

Programa de Pós-Graduação em Medicina
Mestrado Profissional Associado à Residência Médica
FMB - UNESP

FACULDADE DE MEDICINA BOTUCATU
FMB
1963
unesp

unesp