Mestrado Profissional associado à residência médica

MEPAREM

Análise da Origem das Ondas Trifásicas Utilizando a Neuroimagem Quantitativa

Me Alex Tiburtino Meira

Prof. Dr. Arthur Oscar Schelp

Prof. Dr. Luiz Eduardo Gomes Garcia Betting

Programa de Pós-Graduação em Medicina

Mestrado Profissional Associado à Residência Médica

FMB - UNESP

Mestrado Profissional associado à residência médica

MEPAREM

Análise da Origem das Ondas Trifásicas Utilizando a Neuroimagem Quantitativa

Me Alex Tiburtino Meira

Prof. Dr. Arthur Oscar Schelp

Prof. Dr. Luiz Eduardo Gomes Garcia Betting

FACULDADE DE MEDICINA FMB 1963 BOTUCATU unesp

Programa de Pós-Graduação em Medicina

Mestrado Profissional Associado à Residência Médica

FMB - UNESP

unesp

Universidade Estadual Paulista "Júlio de Mesquita Filho"
Faculdade de Medicina de Botucatu
Programa de Pós-Graduação em Medicina
Mestrado Profissional associado à Residência Médica-MEPAREM

Título:

Análise da Origem das Ondas Trifásicas Utilizando a Neuroimagem Quantitativa

Autores:

Me Alex Tiburtino Meira

Prof. Dr. Arthur Oscar Schelp

Prof. Dr. Luiz Eduardo Gomes Garcia Betting

Editoração e Diagramação:

Ana Silvia S B S Ferreira -Coordenadora do NEAD.TIS - FMB - UNESP

Coordenação do MEPAREM:

Coordenadora: Profa. Adjunta Daniele Cristina Cataneo

Vice-Coordenadora: Profa. Dra. Silméia Garcia Zanati Bazan

Apoio:

NEAD.TIS - Núcleo de Educação a Distância e Tecnologias da Informação em Saúde

FICHA CATALOGRÁFICA ELABORADA PELA SEÇÃO TÉC. AQUIS. TRATAMENTO DA INFORM.
DIVISÃO DE BIBLIOTECA E DOCUMENTAÇÃO - CAMPUS DE BOTUCATU - UNESP
BIBLIOTECÁRIA RESPONSÁVEL: ***ROSANGELA APARECIDA LOBO*** **- CRB 8/7500**

Meira, Alex Tiburtino.
Análise da origem das ondas trifásicas utilizando a neuroimagem quantitativa [recurso eletrônico] / Alex Tiburtino Meira, Arthur Oscar Schelp, Luis Eduardo Gomes Garcia Betting; Editoração e diagramação: Ana Silvia Sartori Barraviera Seabra Ferreira. - Botucatu : Universidade Estadual Paulista "Júlio de Mesquita Filho", Faculdade de Medicina, NEAD.TIS, 2018
1 E-book

Mestrado profissional associado à residência médica MEPAREM
Disponível em:
ISBN: 978-85-65318-76-1

1. Eletroencefalografia. 2. Cerebro - Doenças. 3. Mapeamento cerebral. 4. Neuroimagem. I. Título. II. Schelp, Arthur Oscar. III. Betting, Luis Eduardo Gomes Garcia. IV. Ferreira, Ana Silvia Sartori Barraviera Seabra. V. Universidade Estadual Paulista "Júlio de Mesquita Filho", Faculdade de Medicina de Botucatu. VI. Núcleo de Educação a Distância e Tecnologias da Informação em Saúde.

CDD 616.81

Prefixo Editorial: 65318
Número ISBN: 978-85-65318-76-1
Título: Análise da origem das ondas trifásicas utilizando a neuroimagem quantitativa

Chegando ao problema:

O EEG é um exame bastante útil na avaliação à beira do leito de pacientes graves. Este exame mostra em tempo real a atividade elétrica cerebral. Sua especificidade é baixa, entretanto alguns padrões podem ser de grande valor, inclusive no diagnóstico etiológico. Além disso, estudos mostram que o EEG pode ser útil para definição de prognóstico de pacientes graves.

As Ondas trifásicas (OTs) foram descritas inicialmente por Foley et al. (1950), como achados de pacientes com doença hepática: “blunted spike and wave”. Posteriormente, foram relacionadas a alterações metabólicas, não sendo patognomônica de nenhuma delas, como anteriormente se acreditava. OTs (Figura 1) são descargas periódicas generalizadas, com surtos de ondas com deflexões negativa-positiva-negativa, com alta amplitude (100 – 300 μV), na freqüência de 1,5 a 2 Hz, predominantemente nas regiões anteriores; apresenta atraso anterior-posterior e ocorre de forma bissíncrona. eralmente, este padrão está associado com alentecimento da atividade de base. A mortalidade associada a este padrão é alta na maioria dos estudos relatados.

Figura 1. Exame de EEG do acervo demonstrando descargas generalizadas periódicas com morfologia trifásica (Ondas Trifásicas).

Esta alteração representa um composto de fatores de predisposição individuais do paciente: idade, grau de encefalopatia, alterações hidroeletrolíticas e metabólicas, disfunção hepática e/ou renal, disfunção cerebral e de substância branca (atrofia). A taxa de mortalidade entre estudos varia de 19% a 50%.

Postulou-se inicialmente que as OTs representassem disfunção a nível tálamo-cortical. Apesar do acordo entre autores, as postulações não foram corroboradas por estudos que comprovassem a real origem das OTs. Poucos estudos envolvendo OTs e exames de imagem são encontrados. Uma única fonte principal, o giro do cíngulo, foi encontrada através do estudo de EEG quantitativo, em 10 pacientes entre 12 (83,3%), em um estudo que não utilizou correlação com neuroimagem (KWON et al., 2007).

O problema

Apesar de reconhecida e estudada há mais 60 anos, as bases anatômicas para explicar o aparecimento desta manifestação no EEG ainda é motivo de controvérsia.

Apesar de o tema ser estudado desde a sua descrição inicial em 1950, ainda não se tem certeza sobre a real origem e significado das OTs. Nosso estudo vem contribuir com o esclarecimento da origem das OTs.

Resposta

Este estudo contou com a participação de 28 pacientes, média de idade de 74,6 ± 14,6 anos (22–94, mediana 75). Deste total, 19 (67,9%) eram mulheres. Durante a internação hospitalar, 20 pacientes (71,4%) faleceram; destes, 15 eram do sexo feminino. Os pacientes tiveram doença neurológica como diagnóstico principal em 13 dos casos (46,4%).

O nível de sedação foi avaliado através da Escala de Coma de Glasgow (ECG), para pacientes não sedados farmacologicamente, e pela Richmond Agitation-Sedation Scale (RASS), para pacientes submetidos a medicamento sedativo. A média da ECG foi de 9,8 ± 3,4 (3–15, mediana 10).

As principais causas de internação podem ser vistas na tabela 1.

Tabela 1. Principais causas de internação na UTI de 28 pacientes com Ondas Trifásicas no EEG.

Causa	N	%
Sepse	7	25
Acidente vascular cerebral	4	14,3
Estado de mal epiléptico	4	14,3
Distúrbios metabólicos	3	10,7
Encefalopatia hipóxico-isquêmica	2	7,1
Infecção do SNC	2	7,1
Neoplasia do SNC	2	7,1
Encefalopatia hepática	2	7,1
Redução do nível de consciência	2	7,1

EEG (Eletroencefalograma); SNC (Sistema Nervoso Central); UTI (Unidade de Terapia Intensiva).

Os exames de EEG foram realizados com os aparelhos Nicolet® (11 pacientes) e Nihon Koden® (17 pacientes), não houve diferenças entre os grupos. A duração média foi de 90,3 ± 127,5 minutos (7–437, mediana 20). A média de OTs por exame foi de 312 ± 319 (21–1186, mediana 196). A densidade de descargas (DD) foi de 10,8 ± 13,9 OTs por minuto (0,1–54, mediana 6,05).

A análise de fonte indicou que as descargas de OTs foram mais comuns no cíngulo anterior (CA). Outros locais foram encontrados, como pode ser visto na Tabela 2, porém com menor representatividade.

Tabela 2. Localização das descargas de Ondas Trifásicas no EEG de 28 pacientes.

Localização	N (%)	Volume ± DP (Min-Max)	DD ± DP (Min-Max)
Cíngulo anterior	16 (57,1)	7132,5 ± 1995,4 (4081-9973)	11,1 ± 10,2 (2-39,6)
Língula	3 (10,7)	4988,3 ± 5542,7 (1366-11369)	3 ± 2,4 (0,8-5,6)
Ínsula	2 (7,1)	7456 ± 3293,7 (5127-9785)	3,7 ± 3,6 (1,2-6,3)
Fusiforme	2 (7,1)	10302 ± 1284,1 (9394-11210)	10,6 ± 6,3 (6,1-15)
Frontal superior medial	2 (7,1)	5589 ± 3091,5 (3403-7775)	2 ± 1,6 (0,9-3,2)
Hipocampo	1 (3,6)	6113	18,9
Frontal medial	1 (3,6)	2823	1,1
Putâmen	1 (3,6)	5223	4,3

DD (Densidade de descargas – por minuto); DP (Desvio-padrão); EEG (Eletroencefalograma); Min-Max (Mínimo–Máximo).

Tabela 3. Resultados da análise de correlação de voxel entre os mapas de densidade da substância cinzenta na TCC e os mapas de voltagem de localização da fonte no EEG de 28 pacientes com padrão de Ondas Trifásicas.

Localização	Lado	Valor de T	Volume (mm^3)	Valor de r
Cíngulo posterior	D	3,19	2132	0,53
Giro pós-central	D	2,91	18451	0,50
Fusiforme	D	2,85	19698	0,49
Opérculo rolândico	D	2,85	10073	0,49
Pré-cúneos	D	2,70	23178	0,47
Caudado	D	-3,03	451	-0,51
Giro para-hipocampal	D	-2,88	986	-0,49
Hipocampo	D	-2,88	881	-0,49
Frontal superior	E	-2,80	742	-0,48
Lingual	D	-2,70	954	-0,47

E (esquerdo); EEG (eletroencefalograma); D (direito); TCC (tomografia computadorizada de crânio).

Os resultados da análise de correlação de voxel entre os mapas de densidade da substância cinzenta na TCC e os mapas de voltagem de localização da fonte no EEG podem ser vistos na Tabela 3 e Figuras 2 e 3.

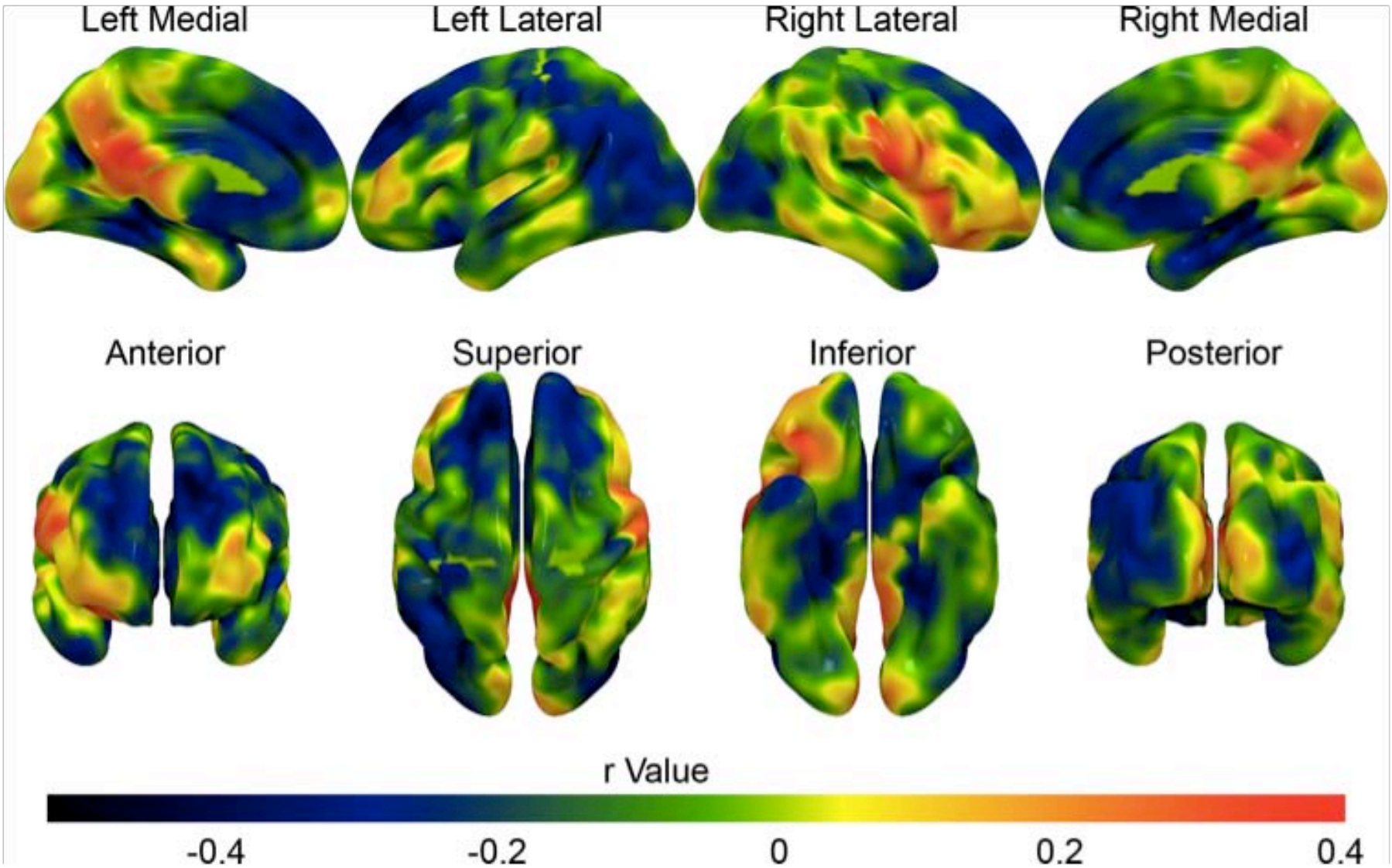

Figura 2. Resultados da análise de correlação de voxel entre os mapas de densidade da substância cinzenta na TCC e os mapas de voltagem de localização de fonte do EEG de 28 pacientes com padrão de Ondas Trifásicas.

Os resultados são sobrepostos em um modelo tridimensional do cérebro. Escala de cores indica a força da correlação (valores de r). EEG (eletroencefalograma); TCC (tomografia computadorizada de crânio); Right: Direto; Left: Esquerdo.

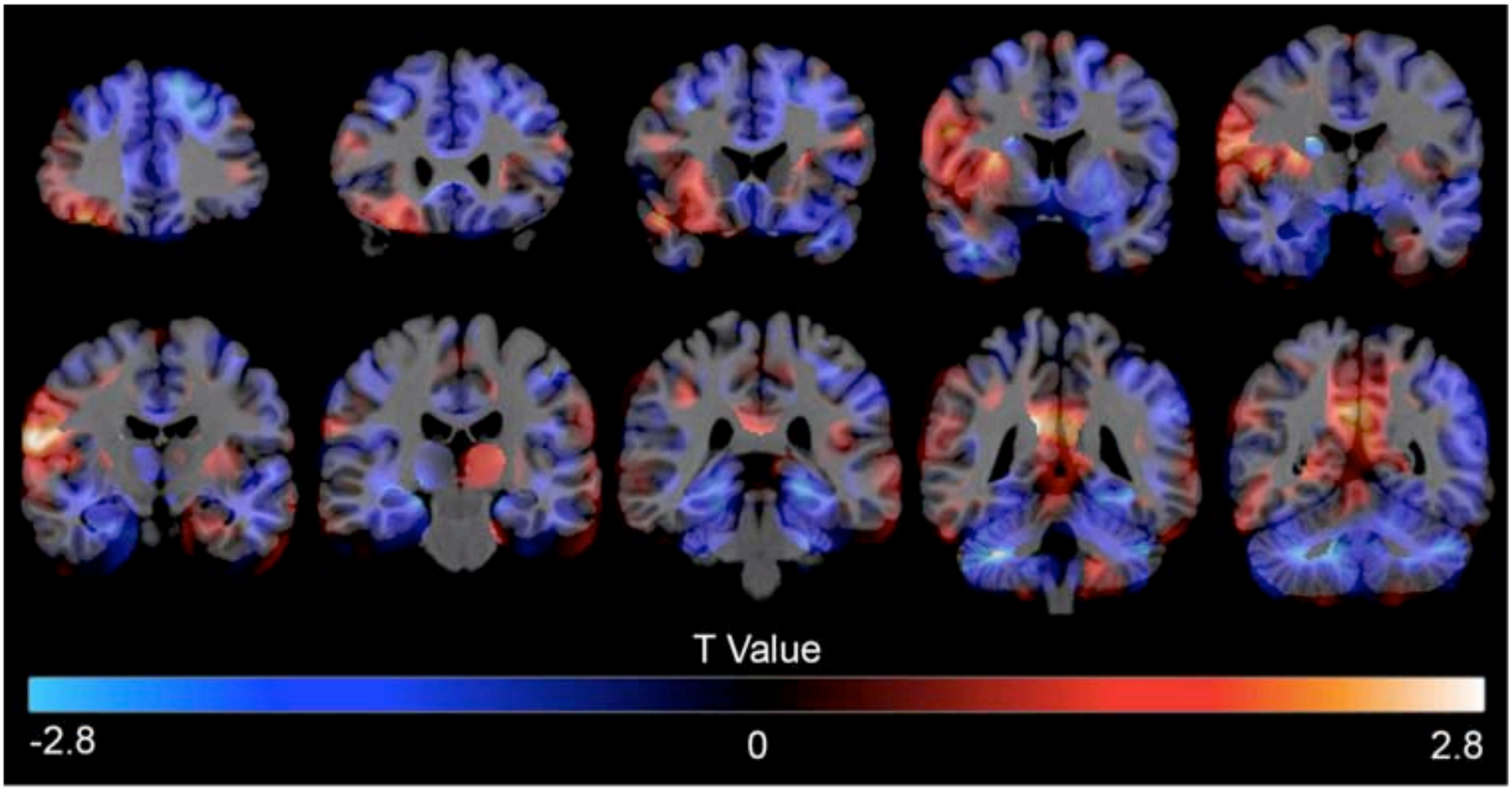

Figura 3. Resultados da análise de correlação de voxel entre os mapas de densidade da substância cinzenta na TCC e os mapas de voltagem de localização de fonte do EEG de 28 pacientes com padrão de Ondas Trifásicas.

Os resultados são sobrepostos em um modelo de seção coronal do cérebro. Escala de cores indica os valores T. EEG (eletroencefalograma); TCC (tomografia computadorizada de crânio).

Implicações para a prática

Neste estudo, encontramos como principal fonte de origem das OT o giro do cíngulo anterior em 57,1% dos casos. As demais regiões não têm representatividade. As regiões anteriores foram correlacionadas negativamente com densidade de descargas, enquanto

as regiões positivas foram correlacionadas positivamente. O giro do cíngulo é uma estrutura que não se apresentou com lesão no exame de neuroimagem. O giro do cíngulo posterior apresentou correlação moderadamente positiva (r = 0,53), com as descargas de OT.

A taxa de mortalidade deste estudo foi alta, o que reforça a antiga ideia de que as OTs estão associadas a mau prognóstico.

Conforme a maioria dos estudos demonstra, as OTs aparecem geralmente associadas com alentecimento da atividade de base. No nosso estudo, 24 dos pacientes apresentaram distúrbio de moderado a grave da A.B. (grave – 15; moderado a grave – 7; moderado – 2).

A análise de correlação mostrou áreas de correlação positivas e negativas. Correlações principalmente fracas a moderadas foram encontradas. Curiosamente, as correlações seguiram aparentemente um padrão anatômico. Houve variabilidade direita-esquerda, profundo-superficial e ântero-posterior. Correlações negativas foram observadas principalmente no lado anterior, medial e no lado esquerdo do cérebro. Um padrão oposto foi observado para correlações positivas. Esses padrões de correlação podem indicar que anormalidades estruturais podem influenciar o aparecimento de OTs. Além disso, esse achado está de acordo com o atraso ântero-posterior observado nessas descargas: correlação negativa é observada nas regiões anteriores (especialmente giros frontais superiores).

Mais especificamente, observou-se correlação moderada positiva entre OTs e o volume de giro pós-central e cíngulo posterior (r = 0,53 e 0,50, respectivamente). Por outro lado, correlação negativa foi encontrada para o caudado (r = -0,51). Estudos anteriores, apontaram para um dipolo principal como fonte das OTs, localizados no giro do cíngulo em 83,3% dos 12 pacientes. O presente estudo encontrou 57,1% de localização das OTs no giro do cíngulo anterior.

Dessa forma, este estudo supõe que o giro do cíngulo, principalmente sua porção anterior, seja o gerador das OTs; sendo necessária sua integridade funcional, aja visto que não observamos alterações estruturais nesta topografia. Além disto, o giro do cíngulo posterior, que apresentou correlação volume x densidade de descargas moderadamente positiva (r = 0,53), age como facilitador destas descargas. A propagação para regiões posteriores, talvez estejam relacionadas com lesão.

O giro do cíngulo anterior está funcionalmente associado com processamento e aprendizado emocional, além de relacionar-se a percepção da dor e suas questões

afetivas. Porém, mais estudos são necessários para averiguar a associação de OT com estas funções.

Conclusão

OT é um padrão do EEG amplamente conhecidos, muito associadas com encefalopatia metabólica. Pouco se sabe ainda sobre sua real origem. Há muito se acredita que seja relacionado com disfunção tálamo-cortical, principalmente com vias tálamo-frontais. No entanto, poucos estudos ratificam essa hipótese. Verificou-se que o cíngulo anterior está possivelmente associado à origem dos OTs, como gerador funcional deste padrão. Além disso, as regiões posteriores do cérebro foram positivamente correlacionadas com as OTs, enquanto as regiões anteriores estavam negativamente correlacionadas. Esses achados sugerem que esse padrão estrutural pode estar envolvido nos mecanismos das OTs, principalmente no atraso ântero-posterior.

REFERÊNCIAS BIBLIOGRÁFICAS

1. Meira AT, Schelp OA, Betting LEGG. Source Analysis of Triphasic Waves using Quantitative Neuroimaging. 2018. 46f. Dissertação (mestrado) – Universidade Estadual Paulista Júlio de Mesquita Filho, Faculdade de Medicina de Botucatu, 2018. Disponível em: https://repositorio.unesp.br/handle/11449/154551.

2. Andraus MEC, Andraus CF, Alves-Leon SV. Periodic EEG patterns: importance of their recognition and clinical significance. ArqNeuropsiquiatr 2012;70(2):145–151.

3. Ashburner J, Friston KJ. Unified segmentation. Neuroimage 2005:26:839-851.

4. Bickford R, Butt H. Hepatic Coma: The Electroencephalographic Pattern. J Clin Invest 1955;34(6):790–799.

5. Brenner R. The Interpretation of the EEG in Stupor and Coma. The Neurologist 2005;11(5):271–284.

6. Brigo F, Storti M. Triphasic waves. American Journal of Electroneurodiagnostic Technology 2011;51:16–25.

7. Britt C, Morris H. Triphasic waves in a fully alert patient with liver disease. ClinElectroencephalogr 1979;10(2):72–74.

8. Casanova R, Srikanth R, Baer A, Laurienti PJ, Burdette JH, Hayasaka S, Flowers L, Wood F, Maldjian JA. Biological parametric mapping: A statistical toolbox for multimodality brain image analysis. Short Communication. Neuroimage 2007;34(1):137-43, 2007.

9. Egido JA, Arroyo R, Soriano C, Espinar J, Varela de Seijas E. [Paramedian thalamo-mesencephalic infarct con triphasic waves] [Article in Spanish]. Neurologia 1996;11(3):124–126.

10. Foley JM, Watson CW, Adams RD. Significance of the electroencephalographic changes in hepatic coma. Trans Am NeurolAssoc 1950;51:161–165.

11. Fountain NB, Waldman WA. Effects of benzodiazepinesontriphasic waves: implications for nonconvulsive status epilepticus. J ClinNeurophysiol 2001; 18: 345–352.

12. Ghanem Q. Triphasic waves in a patient with Glioblastoma Multiforme. ClinElectroencephalogr1992;23(2):95–99.

13. Karnaze DS, Bickford RG. Triphasic waves: a reassessment of their significance. Electroencephalogr Clin Neurophysiol. 1984;57:193–198.

14. Kaplan PW, Rossetti AO. EEG patterns and imaging correlations in encephalopathy: encephalopathy part II. J Clin Neurophysiol 2011;28(3):233–51.

15. Kaplan PW, Sutter R. Affair with Triphasic Waves - Their Striking Presence, Mysterious Significance, and Cryptic Origins: What are They? J ClinNeurophysiol. 2015;32(5):401–5.

16. Kwon OY, Jung ki Y, Park ki J, et al. Source Localization of Triphasic Waves: Implications for the Pathophysiological Mechanism. Clin EEG Neurosci 2007;38(3):161–7.

17. Maruyama T, Tabata K, Nakagawa S, Yanagisawa N. [A case of acute water intoxication showing triphasic waves on EEG]. [Article in Japanese]. [Abstr]. Rinsho Shinkeigaku 1991;31(5):523–7.

18. Reiher J. The electroencephalogram in the investigation of metabolic comas. ElectroencephalogrClinNeurophysiol 1970;28:104.

19. Rorden C, Brett M. Stereotaxic display of brain lesions. Behavioural Neurology 2000: 12(4):191- 200.

20. Rorden C, Bonilha L, Fridriksson J, Bender B, Karnath HO. Age-specific CT and MRI templates for spatial normalization. Neuroimage 2012:957-965.

21. Sethi N. Significance of triphasic waves in acute encephalopathy. Eur J Neurol 2014;21(11):e93–e93.

22. Tsoures E, Lewerenz J, Pinkhardt E, Ludolph AC, Fauser S. Electroencephalographic findings in patients with circumscribed thalamic lesions. Epilepsy Res 2017;135:115–122.

23. Tzourio-Mazoyer N, Landeau B, Papathanassiou D, Crivello F, Etard O, Delcroix N, et al. Automated anatomical labeling of activations in SPM using a macroscopic anatomical parcellation of the MNI MRI single-subject brain. Neuroimage2002:273-289.

Agência Brasileira do ISBN
ISBN 978-85-65318-76-1
9 788565 318761

NEAD.TIS

Programa de Pós-Graduação em Medicina
Mestrado Profissional Associado à Residência Médica
FMB - UNESP

FACULDADE DE MEDICINA FMB 1963 BOTUCATU
unesp

unesp